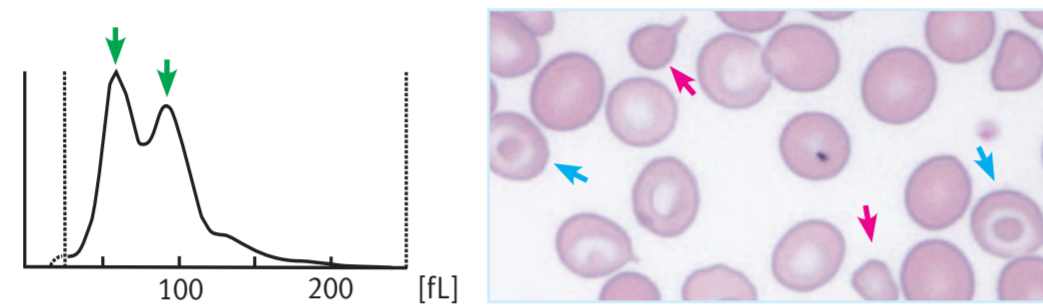


Erythrozyten (RBC)

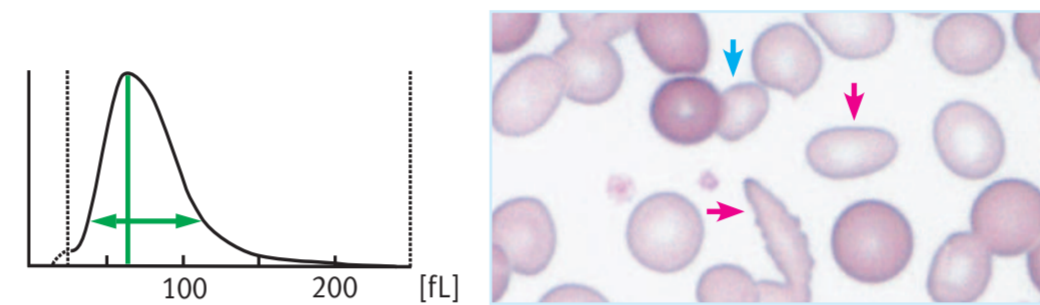
ANISOZYTOSE

Das RBC-Histogramm hat zwei Maxima (↑). Im Blutausstrich sind unterschiedlich große Erythrozyten, wie zum Beispiel Mikrozyten (↑) und Targetzellen (↑) zu finden.



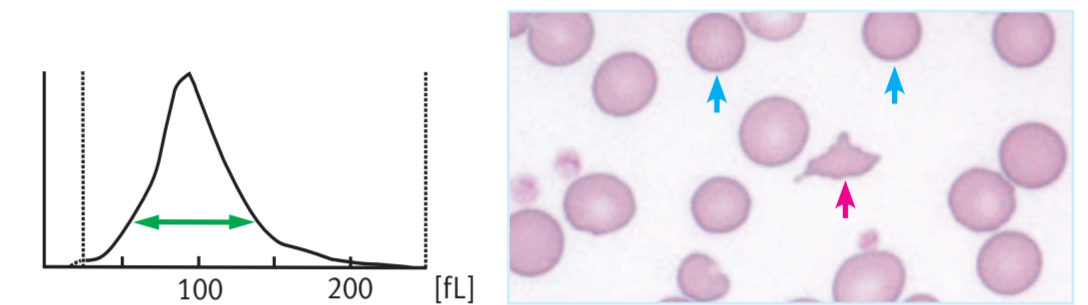
POIKILOZYTÖSE

Das Maximum des RBC-Histogramms verschiebt sich nach links und die Verteilung wird breiter (↔). Unter dem Mikroskop weist die Morphologie der Erythrozyten Abnormalitäten auf, wie z. B. Stomatozyten, Elliptozyten und Tränenzellen (Dakryozyten) (↑). Es werden auch viele Mikrozyten (↑) gefunden.



SCHISTOZYTEN (fragmentierte Erythrozyten)

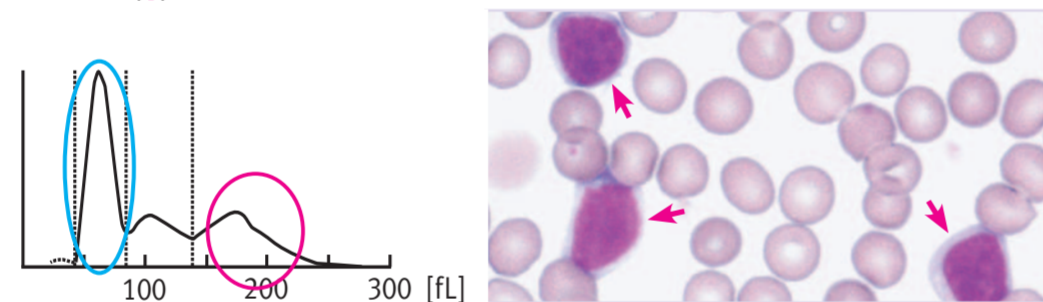
Das RBC-Histogramm weist eine breite Verteilung auf (↔). In diesem Beispiel wird dies durch Schistozysten (↑) und Mikrozyten (↑) verursacht, die man im Blutausstrich finden kann.



Leukozyten (WBC)

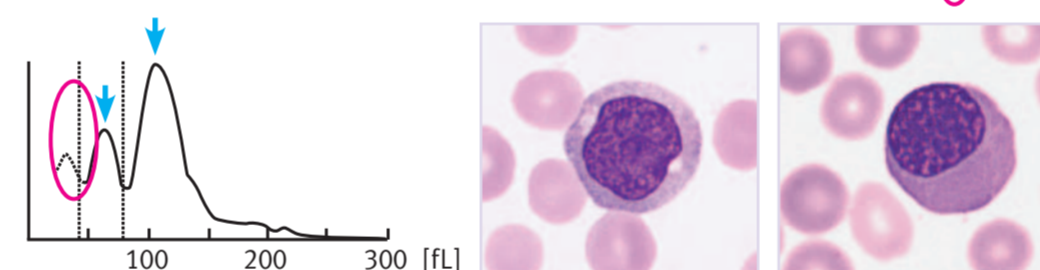
LYMPHOZYTEN UNKLARER GENESE (reaktiv oder nicht-reaktiv)

Das WBC-Histogramm zeigt eine Vermehrung der kleinen Zellen (○), während die Anzahl der großen Zellen (○) eher verringert ist. Im Blutausstrich findet man eine vermehrte Anzahl von atypischen Lymphozyten unklarer Genese (↑).



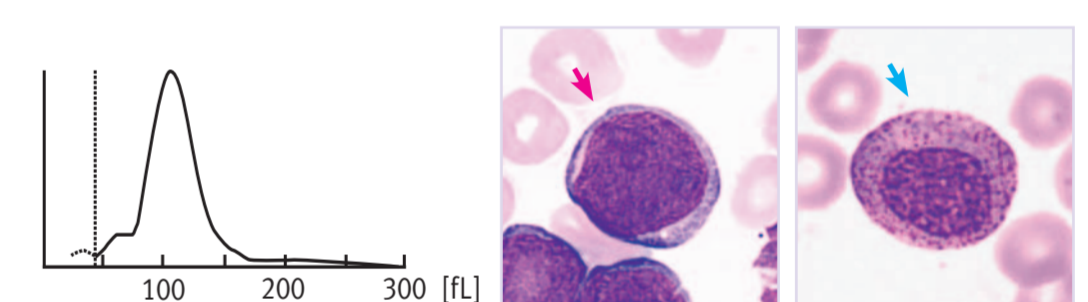
ORTHOCHROMATISCHE ERYTHROBLASTEN UND LYMPHOZYTEN UNKLARER GENESE (reaktiv oder nicht-reaktiv)

Das WBC-Histogramm hat zwei Maxima, welche die kleinen und mittelgroßen WBC repräsentieren (↑). Im Blutausstrich ist eine vermehrte Anzahl atypischer Lymphozyten unterschiedlicher Größe zu finden. Zudem werden orthochromatische Erythroblasten gefunden (rechtes Bild). Diese verursachen im Histogramm den Peak zwischen Ghost-Bereich und dem Bereich der kleinen Zellen (○).



UNREIFE GRANULOZYTEN UND ZELLEN UNKLARER GENESE (reaktiv oder nicht-reaktiv)

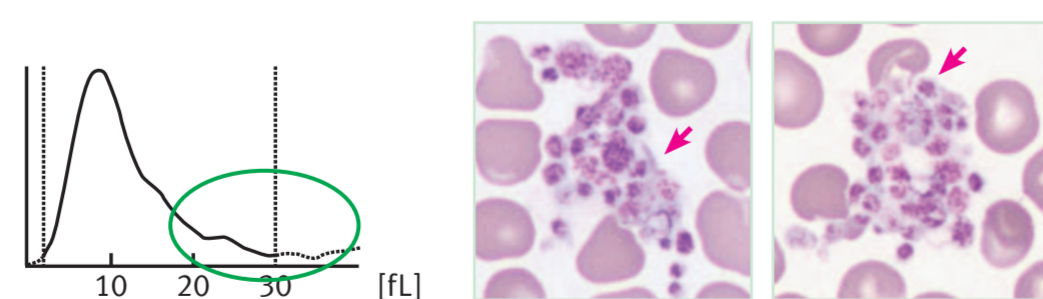
Das WBC-Histogramm zeigt ein einzelnes Maximum. Im Blutausstrich befinden sich neben unreifen Granulozyten (↑) viele große abnormale Zellen unklarer Genese (Blasten oder blastäre Zellen) (↑).



Thrombozyten (PLT)

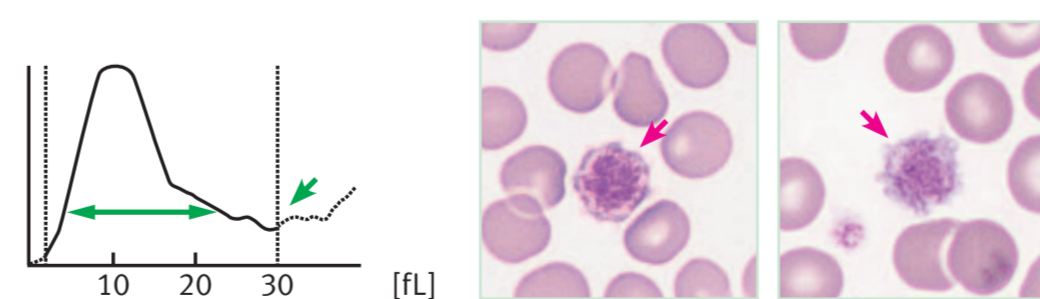
THROMBOZYTENAGGREGATION

Ein kontinuierliches Schultermaximum erscheint rund um den oberen Diskriminator im PLT-Histogramm (○). Dies ist auf die im Blutausstrich vorhandenen, aggregierten Thrombozyten zurückzuführen (↑).



GROSSE THROMBOZYTEN

Die Histogrammkurve ist verbreitert (↔). Der Schnittpunkt mit dem oberen Diskriminator ist hoch (↑). Im Blutausstrich finden sich verschiedene große Thrombozyten und Riesenthrombozyten (↑).



THROMBOZYTENAGGREGATION UND GROSSE THROMBOZYTEN

Die Thrombozytenzahl ist vermindert und das PLT-Histogramm weist Abnormalitäten auf. Im Blutausstrich finden sich große Thrombozyten (↑) und PLT-Aggregate (rechtes Bild).

